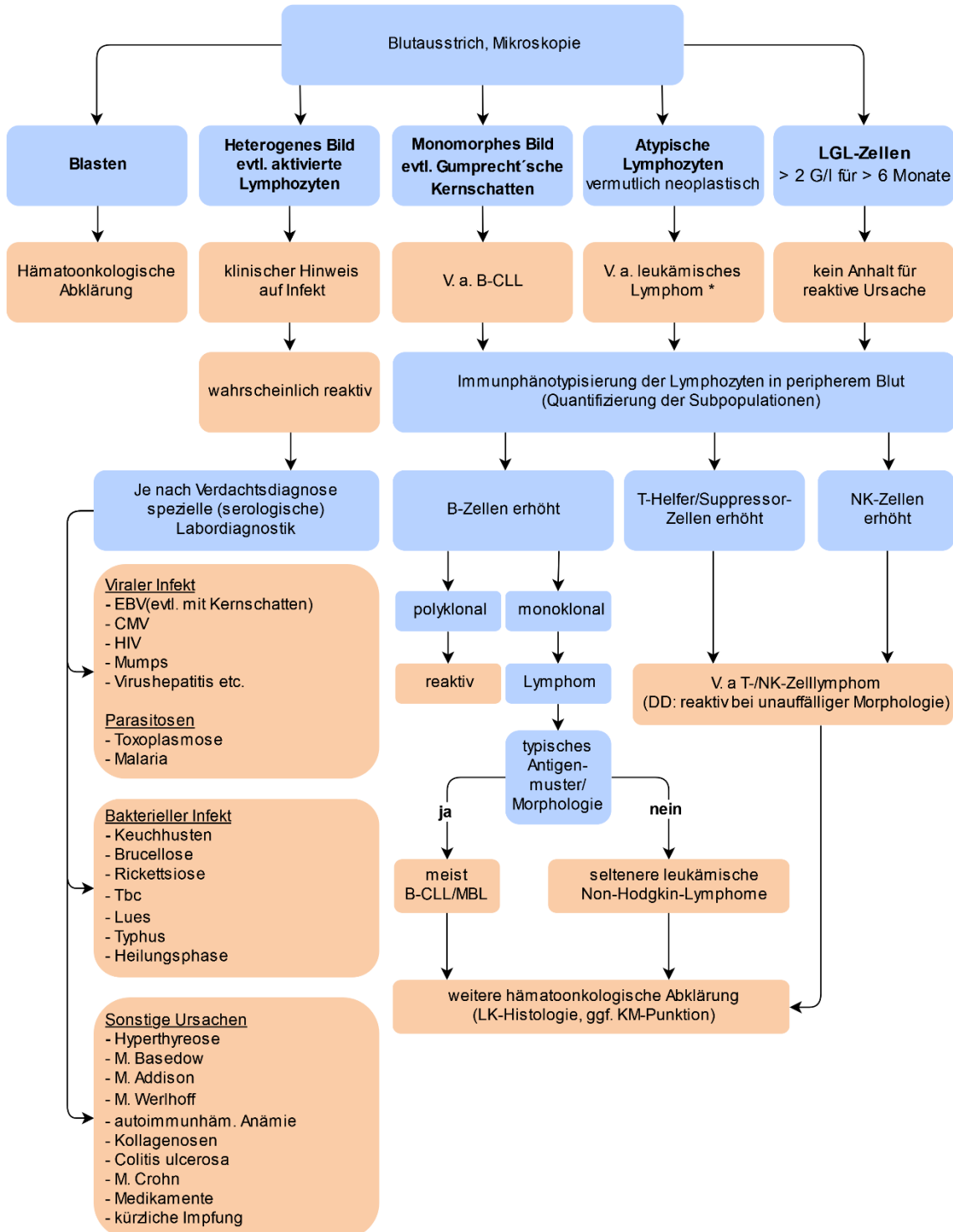




## Lymphozytose



\* bei typischer Morphologie  
 - Prolymphozytenleukämie  
 - Haarzell-Leukämie  
 - Sézary-Syndrom  
 - Adulte TLL  
 - ...

