

Der Harnstatus

Teststreifen und Harnsediment

Verbesserte Sensitivität mit durchflußzytometrischer Untersuchung des Harns.

I. Der Routine-Teststreifen

- Bei der Verwendung von Teststreifen muss berücksichtigt werden, dass die Präzision schlechter als allgemein angenommen ist. Außerdem ist die Spezifität der Teststreifen auf Screening-Zwecke eingestellt (Wahrscheinlichkeit für Gesunde ein negatives Testergebnis zu haben): Möglichst viele Gesunde sollen ausgeschlossen werden. Insgesamt geben Studien für den Teststreifen eine Häufigkeit von 71 bis 92 % richtige Ergebnisse für Erkrankungen der Niere und Harnwege an.
- Testfelder wie Urobilinogen, Bilirubin, Glukose, Ketonkörper sind auf Grund mangelnder diagnostischer Spezifität weniger geeignet.
- Der Teststreifen ist außerdem zu unempfindlich für Proteine.

Erythrozyten, Hämoglobin, Myoglobin	Zwischen Erythrozyturie, Hämoglobinurie und Myoglobinurie kann mit dem Teststreifen nicht unterschieden werden. Ein positives Teststreifen-ergebnis muss im Sediment untersucht werden. Falsch negative Befunde unter Ascorbinsäure (Vitamin C) sind möglich. Beim Nachweis von Erythrozyten wird empfohlen, die „Markerproteine im Urin“ zu bestimmen (DD glomeruläre oder tubuläre Störung, renale- oder prärenale Hämaturie).
Leukozyten	Nachgewiesen wird die Esterase-Aktivität neutrophiler Granulozyten und Histiozyten. Das Testfeld kann auch nach Lyse der Granulozyten positiv werden, wenn Leukozyten mikroskopisch nicht mehr nachweisbar sind. Eine Leukozyturie spricht für Harnwegsinfekt, kann aber auch bei körperlicher Belastung und Fieber auftreten.
Protein	Es wird fast ausschließlich Albumin (nicht aber andere Proteinfractionen) nachgewiesen und die Sensitivität ist eingeschränkt: Eine Mikroalbuminurie wird deshalb nicht erkannt werden. Eine tubuläre Proteinurie oder Bence-Jones-Proteinurie wird ebenfalls nicht erkannt! Wir empfehlen deshalb bei Risikopatienten mit Hypertonie, Diabetes mellitus etc. die Proteinurie-Differenzierung im Urin (siehe Laborinformation 114) und bei Frage nach Plasmozytom eine Immunfixation im Urin.
pH	Der pH-Wert im Urin schwankt zwischen 4,5-8! Er ist bei fleischreicher Nahrung sauer und bei pflanzlicher Nahrung alkalisch.
Nitrit	Der Nachweis von Nitrit im frisch gelassenen Harn ist ein Hinweis auf eine bakterielle Infektion, da Bakterien Nitrat zu Nitrit reduzieren. Falsch negative Befunde: bei Früh- und Neugeborenen, weniger als 10 ⁵ Bakterien, sehr hohe Bakterienzahl, Infektion mit Bakterien, die kein Nitrit bilden wie Staphylokokken und Enterokokken.

Literatur:

- Thomas I, Labor und Diagnose, 6. Auflage, 2005
- Delanghe J R, et al, The role of automated urine particle flow cytometry in clinical practice, Clin. Chim. Acta 301 (2000) 1–18

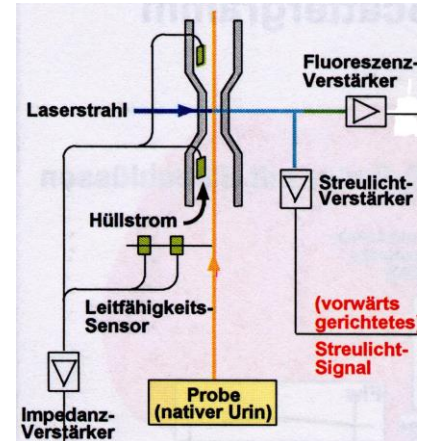
/2

II. Harnsediment

Die Untersuchung des Harnsedimentes beinhaltet den Nachweis partikulärer vorwiegend organischer Bestandteile wie Erythrozyten, Leukozyten, Zylinder, Epithelien und Bakterien. Im Labor 28 erfolgt diese Partikelzählung in der ersten Stufe in einer **Durchflusszelle** (UF-100, Fa. Sysmex), in der das Streulicht eines Laserstrahls, die Fluoreszenz und Stromveränderungen einer angelegten Gleichstromspannung registriert werden. Gegenüber der Standard-Mikroskopie bietet dieses Verfahren die Vorteile einer hohen Sensitivität, Reproduzierbarkeit und exakter Konzentrationsangabe.

Da eine Zentrifugation entfällt, bleiben auch größere Partikel erhalten.

Die Mikroskopie erfolgt zusätzlich bei fragwürdigen durchflußzytometrischen Ergebnissen. Bei der Frage nach dysomorphen Erythrozyten (Hinweis auf glomeruläre Hämaturie) wird frisch im Labor gelassener Urin mikroskopisch untersucht (telefonische Anmeldung erforderlich).



Erythrozyten	Beim Nachweis von Erythrozyten wird empfohlen, die „Markerproteine im Urin“ zu bestimmen (DD glomeruläre oder tubuläre Störung, renale-prärenale Hämaturie). Jede Mikrohämaturie in Abwesenheit einer Harnwegsinfektion oder Menstruationsblutung bedarf der Abklärung.
Leukozyten	Ist ein Großteil Leukozyten bereits lysiert, kann der Nachweis im Harnsediment bereits nicht mehr möglich sein, obwohl das Leukozytentestfeld positiv ist, da dieses auf die Esterase des Leukozyten reagiert.
Zylinder	Zylinder können in den distalen Tubuli und den Sammelrohren entstehen. Ihr Nachweis ist spezifisch für eine Nierenkrankheit, aber wenig sensitiv. Zellfreie Zylinder wie hyaline oder granulierte können auch physiologisch bedingt sein und sind beispielsweise nach starker körperlicher Belastung nachweisbar. Zellhaltige Zylinder (epitheliale, erythrozytäre, leukozytäre, bakterielle) sowie Wachszylinder sind als pathologisch zu bewerten.
Bakterienzahl	Die durchflusszytometrische Untersuchung des Harns erleichtert die genaue Bestimmung der Bakterienzahl. Hohe Bakterienzahlen ohne Hinweis auf Leukozyturie sprechen für eine Kontamination.

Zusammenfassung:

Ist ein Harnsediment auch bei negativem Teststreifenergebnis sinnvoll?

Bei asymptomatischen Patienten kann auf ein Harnsediment verzichtet werden, wenn das Teststreifenergebnis negativ ist.

Aufgrund der eingeschränkten Sensitivität des Teststreifens ist eine durchflusszytometrische Harnuntersuchung bei symptomatischen Patienten oder chronischer Nierenerkrankung auch bei negativem Teststreifenergebnis ratsam.

Sie können die Untersuchungen deshalb auf der Computerkarte oder dem Überweisungsschein wie folgt anfordern:

1. Ausschließlich „Harnstatus“ markiert:
Harnsediment wird nur bei positivem Teststreifen untersucht
2. „Harnstatus“ und „Harnsediment“ markiert:
Untersuchung auf Harnsediment erfolgt auch bei negativem Teststreifenergebnis
3. Ausschließlich „Harnsediment“ markiert:
Teststreifenuntersuchung entfällt

Präanalytik:

Die Untersuchung sollte aus frischem Urin erfolgen (möglichst innerhalb von 2-4 Std.).

Gekühlte Lagerung in der Arztpraxis.

Alternativ kann der Patient zur Probenabgabe das Labor 28 aufsuchen.