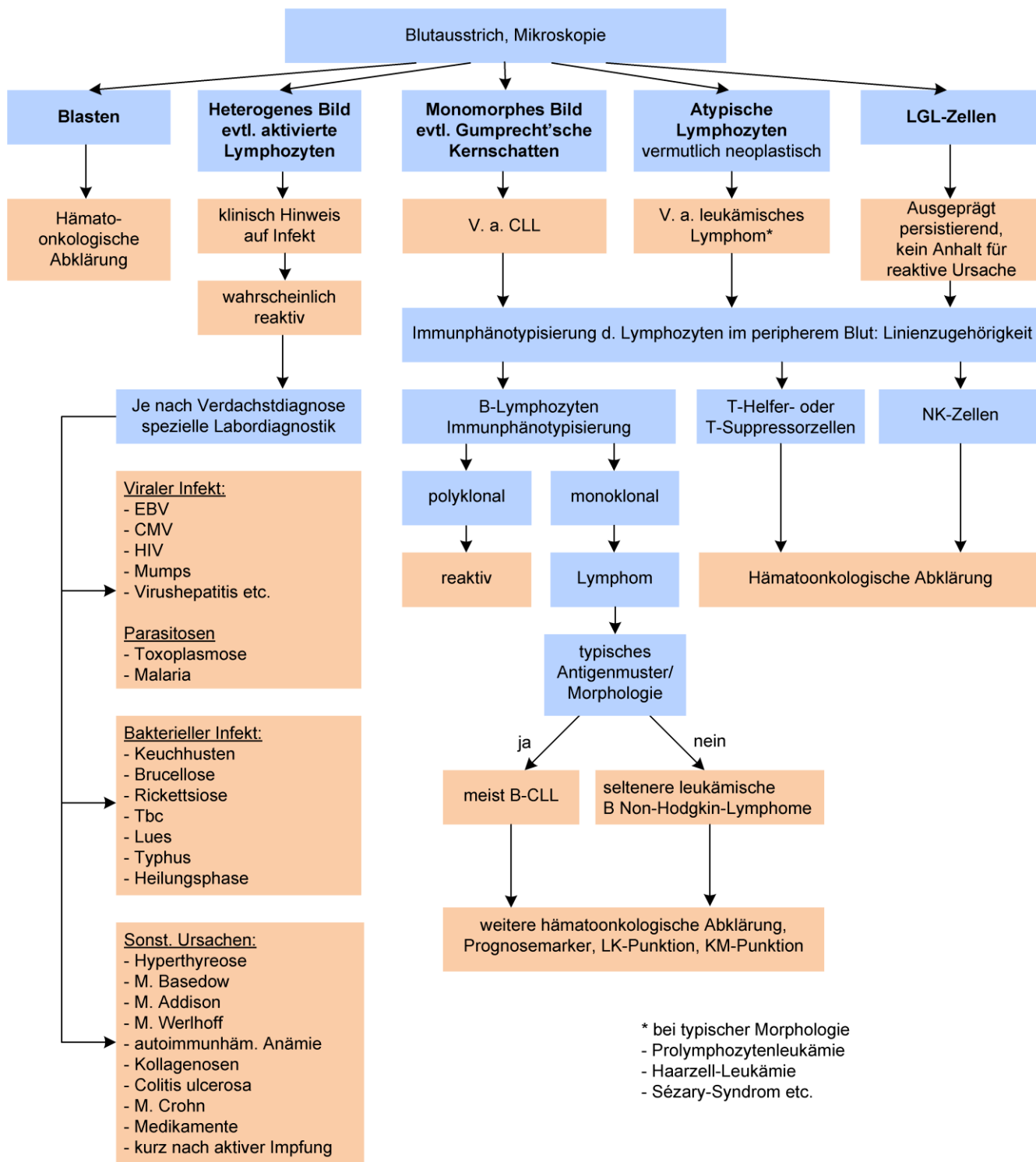


Lymphozytose



* bei typischer Morphologie
- Prolymphozytenleukämie
- Haarzell-Leukämie
- Sézary-Syndrom etc.

© copyright MVZ Labor 28 GmbH